Presentación

Queridos compañeros:

De nuevo tratamos un caso relacionado con las instalaciones. Lo cierto es que la mayoría de las veces pretendemos que los animales se adapten a las instalaciones que tenemos, pero quizá deberíamos tratar de darle la vuelta a la afirmación: las instalaciones deben adaptarse al tipo de animales que vayan a albergar. Sobre todo en una época en la que se empiezan a implementar operaciones tan delicadas como el *wean-to-finish*, creyéndose en algunos casos que "con arreglar un poco el cebo ya vale". En este *Caso clínico* exponemos cómo unas instalaciones aptas para un tipo de cerdo pueden producir efectos adversos en otros tipos, dependiendo tan solo del tamaño de los mismos. Este caso nos lo ha cedido nuestro querido compañero Alberto Morillo Alujas (Testandtrials, Aragón). Ya lo expuso en las Jornadas de Patología Porcina de la Universidad Autónoma de Barcelona del año 1999, y ya entonces nos pareció interesante como ejemplo de influencia de las instalaciones sobre los animales.

Seguimos buscando los casos más interesantes y que nos sirvan a todos para ampliar nuestros conocimientos sobre nuestro sector. Y por supuesto seguimos esperando vuestras colaboraciones con esta sección. Un saludo para todos.

Guillermo Ramis Vidal
Guillermo.ramis@cefusa.com
Dpto. I+D+I
CEFU,S.A.
Alhama de Murcia
Murcia

Francisco José Pallarés Martínez
pallares@um.es
U.D. Histología y Anatomía Patológica
Facultad de Veterinaria de Murcia
Murcia

Higroma esternal
de tipo traumático

Las instalaciones en las que albergamos a nuestros cerdos tienen una influencia, en muchos casos determinante, sobre el comportamiento, las producciones, la salud y el tan manido bienestar animal.

En las últimas décadas hemos introducido un tipo de producción intensivo o incluso ultraintensivo que ha conllevado la restricción espacial de los animales y una creciente dificultad de los animales para que puedan desarrollar sus conductas naturales. Esto ha llevado a la aparición de situaciones de estrés crónico que puede dar lugar a la aparición de enfermedades como la úlcera gastroesofágica o el agravamiento de las enfermedades clásicas.

Además, las construcciones en las que albergamos los cerdos se están haciendo con un tipo de materiales, tanto en forma, tamaño o naturaleza, en ocasiones resultan agresivos para los animales. Sobre todo si no hay una armonía entre el tipo de instalación y el tipo de animal albergado (en cuanto a tamaño, edad, actitud productiva, etc). Aquí exponemos un caso en el que se produce un efecto de este tipo.

Historia clínica

En una granja de cebo con 2000 plazas y varias naves, tras la introducción en una de ellas de un lote de 580 lechones con una media de peso a la entrada de 18 Kg, comienzan a aparecer en algunos de ellos bultos en la zona esternal, que en algunas ocasiones adquieren tamaños muy grandes (hasta 20 cm de diámetro) impidiendo incluso el movimiento normal de los animales. El granjero constató que los más afectados normalmente eran los lechones de tamaño más pequeño.

El proceso afectó a un 5% de los lechones (28) y que según los casos, presentaban abultamientos de entre 10 y 20 cm de diámetro en posición craneal al esternón. Aparentemente, los animales afectados no presentaban otra sintomatología, su temperatura era normal y, excepto alguna dificultad en el movimiento, su comportamiento era normal. A la palpación, los nódulos aparentemente estaban repletos de líquido y eran fluctuantes, fríos e indoloros. Se realizaron las

necropsias de dos animales que presentaban el abultamiento y que habían muerto, observándose en ambos casos una poliserositis fibrinosa compatible con enfermedad de Glässer, constatándose posteriormente que la nave estaba sufriendo un brote agudo de dicha enfermedad. A la apertura, el bulto estaba repleto de líquido amarillento y el interior aparecía muy trabeculado con formaciones membranosas.

Otro de los cerdos se envió vivo al laboratorio para su necropsia, y posterior diagnóstico, aunque murió durante el transporte. El animal presentaba un abultamiento de 25 cm de diámetro, en la porción craneal del esternón y que se extendía entre ambas extremidades anteriores (**Figura 1**) desplazado hacia la izquierda. La piel del área inferior del abultamiento aparecía necrosada y cubierta por una amplia costra. A la apertura el bulto contenía un fluido seroso o serosanguinoliento y el interior presentaba diversas cavernas multiloculares delimitadas en la zona periferica por una gruesa capa de tejido conjuntivo fibroso (**Figura 2**) y conformadas por finas hojas fibrosas que delimitaban cavidades con diámetro variable entre 0,5 y 5 cm (**Figura 3**) de diámetro (**Figura 3**). El abultamiento se extendía desde la zona faríngea hasta la entrada del tórax (**Figura 4**), aunque no se apreció comunicación con la cavidad torácica.

Figura 1: Abultamiento esternal situado entre las extremidades anteriores

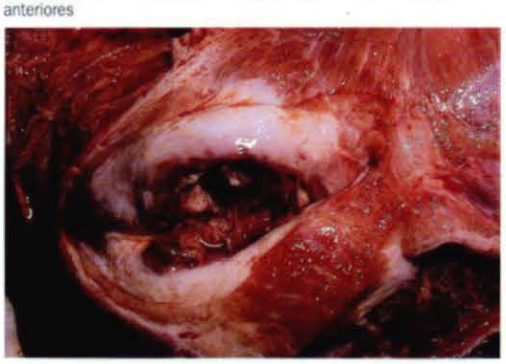

Figura 2: La cavidad está delimitada por una capa gruesa de tejido fibroso denso.

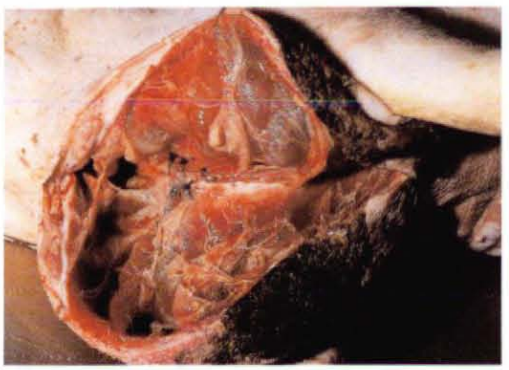

Figura 3: Una vez retirado el líquido se aprecian numerosas cavidades delimitadas por trabéculas fibrosas.

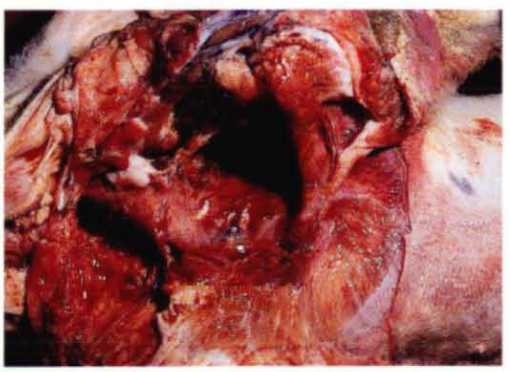

Figura 4: La cavidad contacta con la pared torácica sin que haya comunicación con el interior del tórax.

La apertura de la cavidad abdominal reveló la presencia de algunos filamentos de fibrina en el peritoneo y muy escasa cantidad de líquido amarillento, mientras que en el tórax apareció un exudado fibrinoso que recubría el pulmón (**Figura 5**) y al abrir la cavidad pericárdica se apreciaron flecos de fibrina entre ambas hojas del pericardio.

Figura 5: Pleuritis y pericarditis fibrinosa.

Se estudiaron microscópicamente diversas zonas del abultamiento. En la piel que recubría

el abultamiento se apreció una amplia necrosis que abracaba todo el espesor de la epidermis, con una gruesa costra formada por fibrina, neutrófilos y detritus. Las diferentes zonas de la pared del bulto estaban constituidas en su capa más externa por una gruesa banda de tejido fibroso de granulación, con elevada celularidad y presencia de vasos sanguíneos. Las porciones internas estaban formadas por capas de fibrina que contenían un material acidófilo homogéneo (líquido seroso) con una cantidad variable de eritrocitos y un infiltrado inflamatorio de carácter mixto (polimorfonucleares neutrófilos, linfocitos y monocitos).

Se realizaron diversas pruebas complementarias como cultivos microbiológicos del contenido del abultamiento con resultado negativo. Igualmente, se realizaron cultivos sobre muestras de pulmón y de hisopos del contenido torácico con resultado igualmente negativo.

Diagnóstico

Finalmente se diagnosticó el abultamiento cono un higroma esternal producido por un traumatismo continuado de la zona. En el animal necropsiado en el laboratorio, además, se diagnosticó una poliserositis fibrinosa compatible con enfermedad de Glässer. El término higroma hace referencia a un acumulo de líquido en cavidades no preformadas, que da lugar al abultamiento de la zona y que por su carácter crónico tiene tendencia a endurecerse.

La presencia de una costra superficial y la similitud de todos los casos en cuanto a su localización hicieron pensar que se trataba de un proceso de origen traumático, y para aclarar este punto se observó a los animales durante varios días en distintos momentos del día. Se comprobó que los lechones más pequeños, para acceder al alimento, se veían obligados a introducir una extremidad anterior dentro de la tolva quedando la otra fuera, con lo que el esternón quedaba apoyado en el borde externo de la tolva (**Figura 6**). Al ser la tolva de hormigón áspero, el roce continuado del esternón durante los movimientos derivados de la ingesta de alimento producía una lesión, que al repetirse constantemente en el tiempo daba como resultado el higroma esternal.



Figura 6. Los animales para acceder al alimento tienen que introducir una extremidad en la tolva. Se aprecia los abultamientos en los esternones (flechas).

El acumulo de líquido probablemente se produjo por rotura de vasos linfáticos por el traumatismo axilar y la consecuente extravasación de linfa al intersticio, aunque este extremo no se pudo confirmar en las necropsias.

También hay que señalar que aunque los abultamientos eran muy aparatosos, la principal causa de mortalidad fue la poliserositis. Todos los animales necropsiados (aunque sólo se realizó diagnóstico macroscópico sobre los que presentaban abultamiento en el pecho) presentaban poliserositis.

Esta situación se solucionó dando de comer en el suelo a los animales más pequeños, y los higromas fueron resolviendo espontáneamente hasta desaparecer.

Implicaciones

Las instalaciones no son aptas de forma universal: unas tolvas adecuadas para animales de un cierto tamaño pueden producir problemas en animales de mayor o menor tamaño.

A la hora de diseñar unas instalaciones o instalar determinados materiales agropecuarios debemos tener en cuenta el tipo de animal que se va a criar. Aunque esto no implica que a lo largo del tiempo se varíe el tipo de producción.

Cuando esto ocurra debemos tratar de implementar las soluciones que hagan las instalaciones aptas para el tipo de animal que se vaya a alojar. En este caso, la alimentación en el suelo o el haber colocado algo que elevara el suelo ante la tolva hubiera evitado el efecto. ■