Presentación

Queridos compañeros:

El Caso clínico de este mes aborda un hecho que no es infrecuente en nuestras explotaciones: la coinfección de dos agentes patógenos, uno vírico y otro bacteriano, causando un cuadro clínico mixto. Aunque estamos muy acostumbrados a manejar este concepto en cuanto a las enfermedades respiratorias, no lo estamos tanto en las enfermedades entéricas, aunque bien es cierto que los patógenos víricos entéricos no son tan abundantes ni están tan extendidos como los respiratorios.

En esta ocasión, abordamos un caso en el que, a una expresión clínica de diarrea vírica epidémica por coronavirus, se le sobrepone una infección por *Salmonella typhimurium*, analizando el proceso cronológicamente en base a las observaciones del clínico y las determinaciones laboratoriales. Aunque la Salmonelosis Entérica es una enfermedad poco prevalente en nuestras explotaciones, y que no suele causar una excesiva preocupación al clínico, se va a convertir en una enfermedad de moda por las implicaciones zoonóticas que tiene y porque, después de la batalla que libramos contra el virus de la Enfermedad de Aujeszky, ésta es la siguiente que se nos avecina. Pero la pregunta es: ¿la lucha frente a Salmonella tiene su principal campo de batalla en los mataderos o en las granjas de producción? Creemos que responder a esta pregunta es perentorio antes de iniciar cualquier tipo de acción a nivel de campo.

Sin más, agradeceros un mes más que no prestéis un poco de vuestro tiempo (tanto a los coordinadores, como a los autores de los Casos clínicos) e invitaros una vez más a que colaboréis con esta sección, que creemos que tiene una gran utilidad para todos los miembros de la profesión.

En esta ocasión además queremos aprovechar este foro para anunciaros que uno de los coordinadores de esta sección, Guillermo Ramis, ha cambiado de actividad y se ha pasado a la Universidad, ubicándose en el Departamento de Producción Animal de la Facultad de Veterinaria de Murcia.

Un saludo.

Guillermo Ramis Vidal
guiramis@um.es
Dpto. Producción Animal
Facultad de Veterinaria de Murcia

Francisco José Pallarés Martínez
pallares@um.es
Dpto. Anatomía y Anatomía Patológica Comparadas
Facultad de Veterinaria de Murcia

CALIER
Pfizer
FORT DODGE

Coinfección por *Coronavirus*, (Diarrea Vírica Epidémica) y *Salmonella typhimurium*

Una de las patologías entéricas más prevalentes en el ganado porcino, al menos en virtud de su seroprevalencia, es la Diarrea Vírica Epidémica (DVE), producida por un coronavirus. Esta enfermedad tiene una expresión clínica muy aparatosa, con una morbilidad muy alta (incluso del 100% del colectivo) y afecta a animales de todas las edades y estados productivos. Sin embargo, no produce una mortalidad relevante, a no ser que se produzcan coinfecciones bacterianas, siendo las más frecuente las producidas por *Escherichia coli* y *Salmonella* sp.

Por otra parte, la Salmonelosis clínica en porcino no es muy frecuente y de hecho, en la mayoría de las explotaciones no es un proceso preocupante, a no ser que haya un complejo entérico grave de fondo, que propicie la acción de estas bacterias. Su carácter zoonótico la va a poner muy de moda en un breve periodo de tiempo, pero esto es otra cuestión.

En este nuevo caso abordamos una coinfección de este tipo, describiendo los eventos clínicos y patológicos acaecidos y los pasos que condujeron a un diagnóstico del proceso.

Granjas y animales

Este caso se produjo en dos explotaciones de cebo, sitas en el sur de España. Una de ellas tenía 1.200 animales distribuidos en dos naves (500 y 700 plazas, respectivamente) y otra tenía 5.500 animales distribuidos en 9 naves de distintos tamaños.

En ambas explotaciones había animales criados en dos fases (sitio I + sitio II en una localización y sitio III segregado). Los cebos son naves convencionales, manejados bajo el sistema todo dentro-todo fuera por sitio, con limpieza y desinfección entre lotes. Las cuadras tienen enrejillado parcial, el alimento se administra *ad libitum* mediante tolva de hormigón de dos huecos y el agua a libre disposi-

Figura 1: Diarrea verdosa líquida detectada en algunos casos de DVE.

ción mediante chupetas con cazoletas de hormigón en el primer caso, y chupeta con cazoleta de acero inoxidable en el segundo.

Historia clínica

En los cebos procedentes del mismo origen sanitario que las granjas problema, dos meses antes de la aparición del caso que nos ocupa, apareció un proceso entérico diarreico caracterizado por una morbilidad muy alta y una mortalidad muy baja, que remitía a los 7 días, independientemente del tratamiento que se instaurara, ya que ninguna terapia antibiótica parecía ser eficaz. Lo paradójico es que en un momento dado, este proceso afectaba tanto a animales grandes (aproximadamente 70 kg de peso) y a lechones que llevaban en cebo unas dos semanas, con una coincidencia en el cuadro clínico, patocronia y respuesta a los antibióticos idéntica. La diarrea era acuosa, de color verde-amarillento (**Figuras 1** y **2**), maloliente y que en ausencia de complicaciones, no dejaba muchos animales con secuelas.

Cuanto más fácil fuera la difusión por entre el colectivo (separaciones entre cuadras no sólidas, frecuencia de acceso a las cuadras del granjero, etc.), menos tiempo duraba (aproximadamente una semana como ya mencionamos), mientras que en cebos donde la separación era por tabiques o el granjero no accedía con frecuencia a las cuadras, la difusión del patógeno se ralentizaba y el proceso podía extenderse hasta incluso dos semanas, produciéndose una curación progresiva de los animales al mismo ritmo que habían enfermado.

La necropsia de los pocos animales muertos por el proceso, mostraba lesiones bastante inespecíficas, y lo más relevante era que los vasos de la serosa aparecían ingurgitados y con presencia de gas en algunas asas (**Figura 3**), una congestión de la mucosa intestinal y contenido amarillo-verdoso en el lumen (**Figura 4**).

Cuando aparecieron estos casos se hizo una confirmación del proceso, tanto por detección serológica (cinética de anticuerpos), como por detección de antígeno en heces, llegándose al diagnóstico de Diarrea Vírica Epidémica (DVE), producida por Coronavirus.

En un momento inicial, el proceso aparecía en animales grandes y pequeños simultáneamente (lógico, puesto que ninguno de ellos tenía inmunidad frente al virus) y posteriormente se hizo endémica dejando de aparecer su expresión clínica. Al poco tiempo de aparecer este proceso en esta población, con un intervalo de una semana, aparece en las dos granjas problema (que en ese momento tienen animales de unos 70 kg de peso vivo) un proceso muy similar al obser-



Figura 2: Diarrea con un color más verdoso.

Figura 3: El intestino aparece con los vasos ingurgitados y con presencia de gas en algunas asas.

Figura 4: La apertura del intestino (colon en este caso) evidencia congestión de la mucosa y contenido verde-amarillento líquido en su interior.

vado en otros lotes del mismo origen. Ambos ganaderos requieren la presencia del veterinario -muy alarmados puesto que la diarrea se ha extendido muy rápidamente en menos de 24 horas- y éste observa que los animales presentan, efectivamente, un cuadro diarreico llamativo, con heces líquidas y malolientes de color verdoso (**Figura 5**), que los animales no están gravemente afectados pese a lo espectacular del proceso y que no ha habido bajas por este motivo. Además, se observa un signo que no es frecuente el los casos de DVE (aunque puede aparecer) y es la presencia de vómitos en algunas cuadras (**Figura 6**). Se hace un diagnóstico clínico presuntivo de DVE.

Tras la visita, se instaura una terapia con lincomicina (75 ppm) y colistina (750.000 U.I.), que es la que ha dado mejores resultados en otros casos y se advierte a ambos ganaderos que el proceso va a durar -aún con la medicación instaurada- una semana como mínimo, pero que los animales no se van a desmejorar gravemente. De hecho, pese a la diarrea, los animales están alerta, activos y responden a los estímulos sonoros.

Tres días después de la primera visita, el veterinario vuelve a la explotación para constatar la marcha del proceso y observa que la situación ha empeorado: los animales están apáticos, han dejado de comer, no responden de forma activa a los estímulos. Se constata que tienen fiebre, se aprecia un aumento de los vómitos y la presencia de heces de distinto color a las que aparecieron inicialmente (**Figura 7**) y además, se observan animales

Figura 5: Diarrea verdosa observada al inicio del caso.

Figura 6: Presencia de vómitos en algunas cuadras.



Figura 7: Al tercer día de proceso, se observa la aparición de heces líquidas amarillentas, que en algunas ocasiones tienen flóculos blanquecinos.

Figura 8: Algunos animales pierden condición y tienen los flancos hundidos.

que se han quedado delgados muy rápidamente (**Figura 8**).

Se toman muestras de heces y se envían al laboratorio de microbiología, donde se procede a hacer siembras en medios selectivos, para el diagnóstico de patógenos bacterianos entéricos.

Al día siguiente se producen varias bajas en una de las granjas y se procede a realizar la necropsia. En estos animales se observa un incremento del tamaño del bazo (**Figura 9**) y la presencia de una enterocolitis fibrinosa evidente (**Figuras 10, 11** y **12**). Además, se aprecia una congestión de la mucosa gástrica, que puede ser compatible con gastritis catarral (**Figura 13**). El contenido del intestino es amarillento con flóculos de fibrina flotando (**Figura 14**).

A las 24 horas de la siembra en los medios de cultivo, el responsable del laboratorio comunica con el veterinario y le informa que ha habido crecimiento bacteriano en tan sólo 24 horas (lo esperable sería en 48 horas) y con una exuberancia evidente, a la espera de confirmar mediante pruebas bioquímicas y cultivos selectivos. De los cadáveres necropsiados también se recogen muestras para confirmar los cultivos. Un día después se llega a la determinación de la bacteria predominante y que ha crecido de forma tan notoria: *Salmonella typhimurium*. Ese mismo día se cambia la terapia y se instaura un tratamiento con neomicina. Dos días después los animales mejoran de forma evidente, los vómitos prácticamente desaparecen, aunque la diarrea verdosa inicial persiste y desaparece unos 3 días después de iniciado el nuevo tratamiento. Las muestras de los tejidos confirman que el complicante del proceso inicial ha sido *S. typhimurium* que ya fue detectado en las heces.

Se trató de determinar su origen analizando el pienso y al agua de las explotaciones implicadas, y en ninguno de los casos fue posible aislar la bacteria de dichas muestras, por lo que no se pudo identificar la fuente de contaminación bacteriana.

Implicaciones

- En presencia de enfermedades víricas entéricas debemos estar siempre atentos a cualquier cambio en los cuadros clínicos que nos indiquen la posibilidad de una complicación bacteriana.
- El hecho de que tengamos un cuadro clínico y patológico conocido en una población, causado por un patógeno concreto, no es motivo para que no hagamos una revisión laboratorial de la causa del proceso en curso.
- Como en todos los casos, la realización de necropsias puede orientar hacia el complicante del que se trate.
- En este caso, el tratamiento inicial no surtió efecto frente a la Salmonelosis, por lo que se decidió cambiarlo con buenos resultados. ■

Figura 9: El bazo aparece agrandado y aumentado de color.

Figura 11: Colitis fibrinosa.

Figura 13: El contenido del intestino es líquido, amarillento y con flóculos de fibrina flotando.

Figura 10: Enteritis fibrinosa.

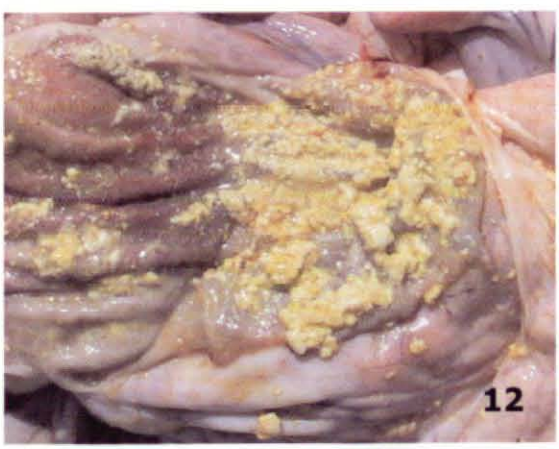

Figura 12: Tiflitis (ciego) fibrinosa.

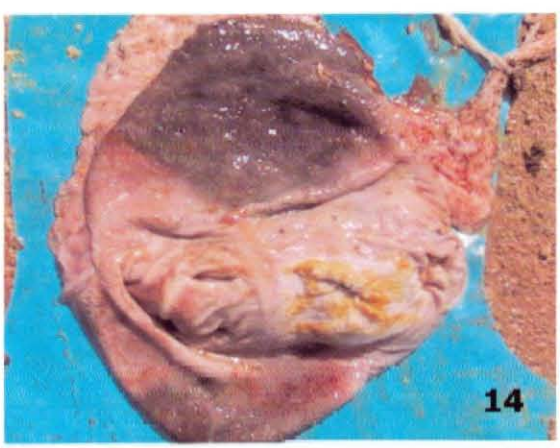

Figura 14: Mucosa gástrica muy congestiva, compatible con una gastritis catarral.