Caso Clínico

Queridos compañero, en la sección Caso Clínico de este mes vamos a ver uno de esos casos que digamos son "menos habituales", se trata de un caso de eperitrozoonosis en cerdos ibéricos. Este agente, ha sido recientemente cambiado de nombre, pasando de denominarse Eperythrozoon suis a Mycoplasma suis.

El caso nos lo remite nuestro compañero Jesús Santiesteban, asesor veterinario y especialista en ganadería extensiva y que trabaja en la zona de Extremadura. Muchas gracias Jesús, Pep y Mª Luisa.

Si tenéis algún caso que puede interesar a los compañeros, aquí estamos dispuestos a ayudaros a arle forma y publicarlo en esta sección de Anaporc. Esperamos vuestra colaboración.

Saludos y hasta el próximo mes.

Guillermo Ramis Vidal
guiramis@um.es
Departamento de Producción Animal
Facultad de Veterinaria de Murcia

Francisco José Pallarés Martínez
pallares@um.es
Departamento de Anatomía y Anatomía Patológica Comparadas.
Facultad de Veterinaria de Murcia

4711/08

Pfizer Salud Animal

EPERITROZOONOSIS EN CERDO IBÉRICO

La eperitrozoonosis porcina está causada por Eperythrozoon suis, organismo cuyo nombre ha sido recientemente cambiado por el de Mycoplasma suis. Se trata de un agente con unas medidas que oscilan entre los 0,8-1 µm de diámetro que se caracteriza porque se adhiere a la membrana de los eritrocitos, destruyéndolos y causando un proceso de anemia hemolítica. En este caso describimos la aparición de este proceso en cerdos ibéricos.

Granja y animales

Se trata de una granja de cerdo ibérico de 300 madres orientada a la producción de lechones de 2 arrobas (23 kg), situada en la provincia de Badajoz. Es una granja negativa al virus del síndrome respiratorio y reproductivo porcino (PRRS) y negativa a la Enfermedad de Aujeszky.

El programa vacunal que sigue esta explotación es el siguiente:

✔Vacuna frente a parvovirus y mal rojo: en lactación.

✔Vacuna frente al virus de la enfermedad de Aujeszky conforme a la legislación vigente.

✔Vacuna frente a la colibacilosis: en gestación.

✔Vacuna frente a Mycoplasma hyopneumoniae:Vacuna monodosis a los lechones cuando tiene una semana de vida.

El manejo de las reproductoras es en 3 lotes de aproximadamente 100 cerdas cada uno. El destete de los lechones se hace con unas 5-6 semanas de vida.

En cuanto a las instalaciones, la gestación se aloja en parques y la lactación y los partos tiene lugar en una paridera intensiva con slats de plástico para los lechones y metálico para las cerdas. Las parideras disponen de una placa de calefacción para los lechones. Se dispone de agua ad libitum tanto para madres como lechones mediante chupetes, siendo el sistema de alimentación de las madres manual. La ventilación de estas instalaciones es

dinámica. La castración de los machos se realiza en la paridera cuando tiene unas dos semanas de vida.

El destete se aloja en una sala intensiva dividida en corralinas. Los lechones se separan por tamaños y sexos, disponen de alimentación manual, agua ad libitum y ventilación dinámica.

Descripción del caso

El problema se venía observando de manera recurrente desde hacía unos dos años en lechones a partir de la tercera semana de vida. Comenzó con muertes súbitas en la paridera (algunos parecían haber tenido síntomas nerviosos) y luego se manifestaron en la sala de destete. La enfermedad evolucionó, de manera que los lechones manifestaban un deterioro de su condición corporal y sanitaria, presentando una coloración pálido-amarillenta, pelaje hirsuto y debilidad. Un síntoma que solía aparecer también era dificultad respiratoria. El problema se acrecentaba cuando se destetaban los animales, acumulándose la mayoría de las bajas en las dos primeras semanas después del destete. El número de animales que quedaban retrasados también era considerable.

La morbilidad del problema era de aproximadamente el 30-40% y la mortalidad, en goteo continuo, de un 8-10%, tanto en paridera como en transición. Hay que destacar que esta mortalidad era de entre un 8 y un 10% debido a que se les estaba medicando el agua con amoxicilina, con pulsaciones de tres días cada semana; en los casos en que no se medicaba la mortalidad subía hasta un 20%.

Figura 1. Lechón afectado que muestra anemia e ictericia.

En un principio se pensó que el proceso era un problema de enfermedad de Glässer, ya que bastantes animales presentaban las lesiones de poliserositis típicas de este proceso.

Se realizan necropsias de lechones con la sintomatología típica del proceso, observándose como signos más característicos palidez e ictericia, sangre con aspecto acuoso, edema pulmonar, hidrotórax, hidropericardio y ascitis y la aparición de un punteado negro y aspecto rugoso en hígado y bazo.

Se decide, ante la repetición en la aparición de estos síntomas, el envío de muestras al laboratorio para realizar un diagnóstico diferencial entre anemia ferropénica, enfermedad de Glässer, colibacilosis por coli -hemolítico, deficiencia de vitamina E y selenio y eperitrozoonosis.

Se envían finalmente 2 lechones muertos y 10 muestras de

Figura 2. Lechón afectado que presenta sangre con aspecto acuoso en cavidad torácica.

Figura 3: Hígado de un lechón afectado con un punteado negruzco, decolorado y con aspecto arrugado

sangre con anticoagulante EDTA. Se hacen cultivos bacterianos, frotis sanguíneos y hemogramas.

En la necropsia de estos animales se observan imágenes similares a las vistas en las primeras necropsias de campo realizadas en la explotación.(fig. 1,2 3)

El estudio histopatológico de las muestras procedentes de estos lechones mostró en hígado una degeneración grasa de los hepatocitos a nivel centrolobulillar, algunos de los cuales presentaban ya un aspecto de células en sello. En esta zona destacaba la presencia de un pigmento de color amarillento-verdoso junto con áreas de hemorragia. También se observaron focos de células inflamatorias mononucleares en las áreas intersticiales y dentro de algunos espacios sinusoidales. En bazo destacó que en la pulpa roja apenas se observaron eritrocitos.

Las pruebas realizadas en laboratorio (extensiones sanguíneas teñidas con Giemsa), detectaron la presencia de M. suis adheridos a la membrana de los glóbulos rojos en las muestras de sangre.(fig.4)

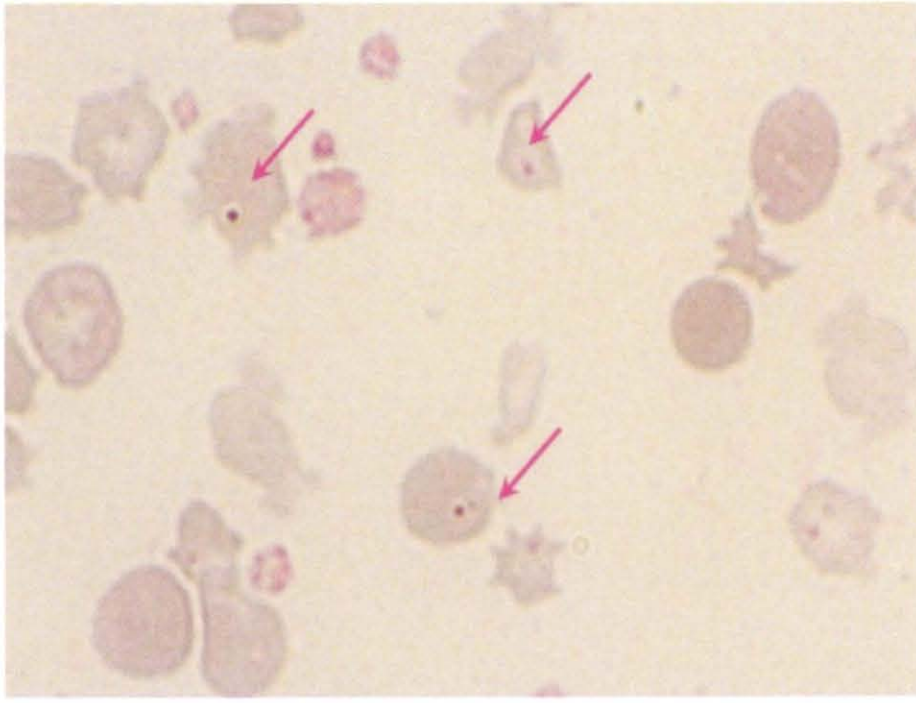

Figura 4. Extensión sanguínea teñida con Giemsa. Las flechas señalan eritrocitos que presentan M. suis adheridos a su superficie.

Tratamiento y evolución

Se aplicó un tratamiento a base de oxitetraciclina inyectable y vía oral tanto en lechones como en reproductoras que mostró una eficacia bastante rápida, comenzando a disminuir la aparición de animales con sintomatología y mejorando los animales afectados. Además se implementaron medidas de manejo e higiénicas como el cambio de agujas entre camadas y la desinfección del material de corte empleado en la actividad diaria de la granja (castración, corte de colmillos, etc).

Implicaciones

✔En los casos donde se aprecian signos de anemia e ictericia hay que descartar una posible infección por M. suis.

✔La presencia de M. suis adheridos a la membrana de los eritrocitos es detectable en extensiones sanguíneas sobre todo en la época de aparición de los síntomas clínicos.

✔Debemos tener en cuenta para el control de este proceso que la transmisión de M. suis se produce de manera indirecta a través de piojos, agujas infectadas, utensilios infectados, ingestión de sangre o fluidos contaminados.

✔Las tetraciclinas son el tratamiento de elección para un problema de eperitrozoonosis.