Patología respiratoria y articular asociada a *Mycoplasma hyorhinis*

MERCEDES SEBASTIÁN LAFUENTE
Veterinaria, CUARTE S.L.

RESUMEN

En la visita semanal realizada a la explotación por parte del veterinario se observa la presencia de animales de 6-7 semanas de vida que presentan cierta reticencia al movimiento, en algunos casos como único síntoma observado y en otros casos asociada a una evidente inflamación articular. En sucesivas visitas comienzan a aparecer animales de 9-10 semanas de vida con un manifiesto retraso del crecimiento, pálidos y con sintomatología respiratoria.

En la resolución del caso ambos procesos fueron asociados a una infección por *Mycoplasma hyorhinis*.

La mortalidad generada por este agente fue superior al 1%, principalmente debida al sacrificio de lechones no aptos para su envío a cebadero.

INTRODUCCIÓN

Mycoplasma hyorhinis es un microorganismo comensal de las vías respiratorias altas.

La mayoría de los cerdos infectados no desarrollan enfermedad, pero en algunos casos este microorganismo es capaz de desencadenar neumonía y de generar a través de su diseminación sistémica un cuadro de poliserositis y artritis.

Es muy frecuente su asociación con otros agentes tales como *Glaserella parasuis, Streptoccocus suis* o *Actinobacillus suis* produciendo coinfecciones que potencian su patogenicidad individual.

Entre los factores predisponentes para desencadenar la enfermedad encontramos las malas condiciones ambientales y todas aquellas situaciones que generen estrés en los animales.

Descripción de la granja

El problema descrito a continuación tiene lugar en septiembre de 2020, en una transición de lechones con capacidad para 7840 animales situada en la provincia de Zaragoza.

Los lechones recibidos en esta explotación son los primeros lechones destetados de una granja de producción de 3500 cerdas, con destete a 4 semanas de vida. En cuanto al estado sanitario de la misma, la explotación es negativa al virus del Síndrome Reproductivo y Respiratorio porcino, negativa a *Mycoplasma hyopneumoniae* e indemne para el virus de la enfermedad de Aujeszky.

Los lechones son testados a su entrada en la fase 2 mediante la realización de raspados traqueobronquiales y control serológico para verificar su estatus sanitario y los resultados de ambos análisis lo corroboran.

En estos raspados se detectan microorganismos comensales de las vías respiratorias altas tales como *Glaserella parasuis*, *Streptococcus suis* y *Mycoplasma hyorhinis*, todos ellos en baja concentración, pero sí se detecta la presencia Influenza A en concentración media-baja.

En cuanto al programa vacunal en transición, los lechones son vacunados frente a PCV2 en los 2-3 primeros días de estancia.

Cuadro clínico

La crianza estuvo caracterizada por la aparición de diferentes problemas clínicos:

- En torno a las 5-6 semanas de vida comienzan a aparecer animales en decúbito lateral, con sintomatología

IMÁGEN 1 Postración, reticencia al movimiento.

IMÁGEN 2 Postración, reticencia al movimiento.

IMÁGENES 3 y 4 Notable inflamación articular.

nerviosa (desorientación en casos leves y pedaleo y nistagmos en casos más avanzados). La morbilidad era inferior al 0,5%.

- Hacia las 7-8 semanas de vida comienza a producirse un cuadro clínico más llamativo caracterizado por la aparición de animales postrados, con reticencia al movimiento *(Imágenes 1 y 2)* con y sin inflamación articular *(Imágenes 3 y 4)* y sin sintomatología de tipo nervioso. La morbilidad en este caso se situó en torno a un 7,5%, siendo variable entre las diferentes entradas de la crianza.
- Ya hacia final de la fase de transición (9-10 semanas de vida) aparecen animales con un manifiesto retraso en el crecimiento, con pelo áspero, pálidos y con problemas respiratorios.

Diagnóstico

Primero se pretendió llevar a cabo un diagnóstico clínico basado en la sintomatología presentada en los animales y en la realización de necropsias de varios de estos animales que fueron sacrificados para tal fin. Las lesiones halladas en los mismos fueron las siguientes:

- Pulmones congestivos.
- Presencia de líquido en cavidad torácica.
- Neumonía fibrinosa.
- Presencia de fibrina en cavidad abdominal.

Ante un cuadro clínico y una necropsia con estas características la confusión diagnóstica era elevada puesto que existían varios agentes que podían provocar un cuadro clínico similar por lo que el diagnóstico laboratorial cobró mayor importancia.

Los pulmones fueron enviados al laboratorio y así mismo se enviaron las articulaciones de los animales sacrificados para la toma de muestras in situ en el laboratorio, evitando así posibles contaminaciones. ›

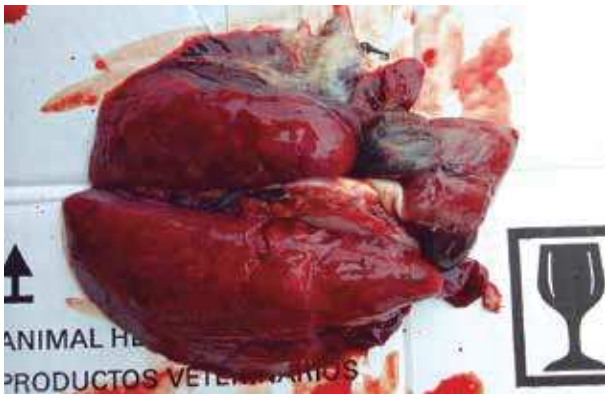

IMÁGEN 5 Marcada congestión pulmonar y presencia de fibrina.

El resultado laboratorial confirmaba mediante PCR (reacción en cadena de la polimerasa) la presencia de *Mycoplasma hyorhinis* en los pulmones como único agente implicado en el proceso respiratorio y también se confirmaba su presencia en las articulaciones junto con *Mycoplasma hyosynoviae* y *Actinobacillus suis* sin estar implicados en el proceso articular y en el complejo de la poliserositis otros agentes como *Streptococcus suis* o *Glaserella parasuis*.

En el caso de los animales con problemas respiratorios crónicos sacrificados los hallazgos de la necropsia fueron los siguientes:

- Estómagos vacíos.
- Hepatomegalia.
- Atrofia serosa de la grasa.
- Neumonía fibrinosa crónica, con pulmones completamente adheridos a la pared costal. En otros casos neumonía catarral crónica, especialmente en zonas cráneo-ventrales del pulmón.

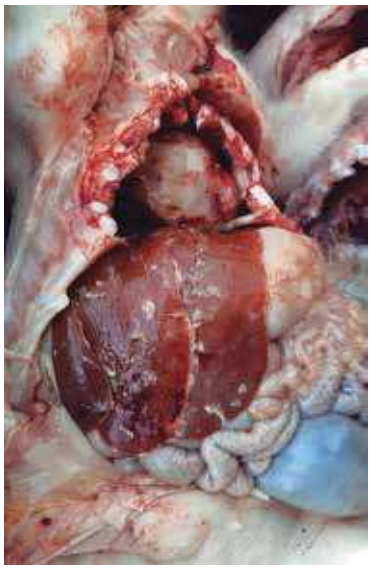

IMÁGEN 6 Poliserositis fibrinosa.

En este caso, además del envío de los pulmones a laboratorio también se llevó a cabo un control serológico de los animales afectados para descartar la presencia de otros agentes víricos que pudiesen estar implicados (VPRRS, PCV2).

Los resultados mostraron la no implicación de los mismos y de nuevo Mycoplasma hyorhinis fue el agente presente en los pulmones analizados en esta ocasión en concentraciones muy elevadas (Cq=21).

Además del diagnóstico clínico y laboratorial se realizaron en la explotación diferentes pruebas de control ambiental.

Los resultados de las mismas evidenciaban una importante deficiencia de ventilación especialmente en la primera semana de estancia de los animales, lo que podía sin ninguna duda actuar como factor predisponente para la aparición del cuadro clínico.

Se evidenció una mala circulación de aire en las mediciones realizadas. La humedad relativa se situaba en niveles del 96% y las concentraciones de CO2 y NH3 en >5000 y 35 ppm respectivamente.

Tratamiento

Se aplicó antibioterapia por vía oral y parenteral, pero cuando los animales ya presentaban la sintomatología no resultaba efectiva.

En las sucesivas crianzas se implantó un tratamiento oral con macrólidos anterior a la aparición de los síntomas clínicos, con la finalidad de proteger al mayor número de animales infectados y permitir a su vez el desarrollo de una respuesta inmunitaria por parte del animal.

También se administró tiamulina y antiinflamatorio por vía parenteral en los animales en fases muy precoces de la enfermedad.

Así mismo, se comenzó a trabajar en mejorar las condiciones ambientales de la explotación:

- Se ajustaron minuciosamente las ventilaciones mínimas para garantizar con ello la renovación de aire necesaria en cada sala, evitando así la perniciosa acumulación de gases y de microorganismos y generando un ambiente confortable.
- Se comenzó a trabajar con una fuente de calefacción ambiental de apoyo para mantener la temperatura del aire según las necesidades de los lechones, sobre todo en los primeros días.

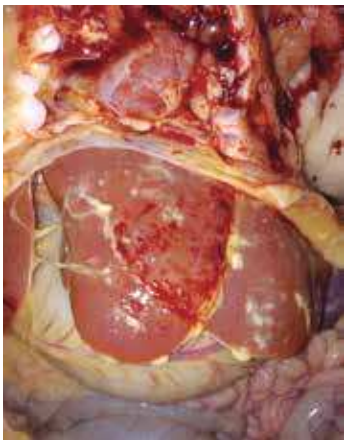

IMÁGEN 7 Cerdo necropsiado. Se evidencia una marcada coloración amarillenta del mismo, así como la presencia de líquido y fibrina en cavidad torácica, con el pulmón completamente adherido a la pared costal. También se evidencia la presencia de fibrina en la cavidad abdominal.

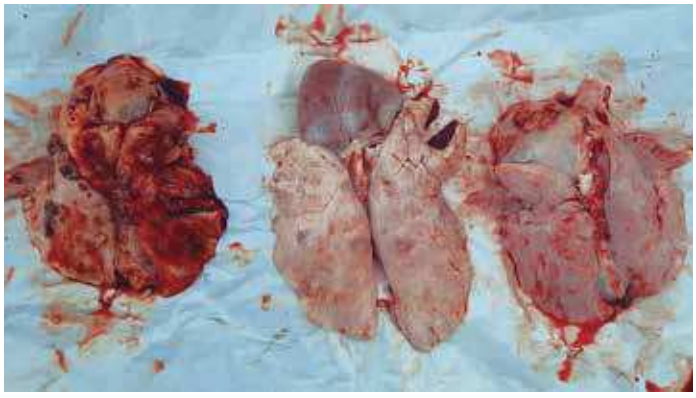

IMÁGEN 8 Pulmones de animales de 9-10 semanas de vida con sintomatología respiratoria y retraso del crecimiento.

CONCLUSIONES

- La mortalidad total de la crianza se situó en un 3,2%, de la cual más del 1% fueron cerdos sacrificados por cojeras o por problemas respiratorios crónicos asociados a *Mycoplasma hyorhinis*.
- La presencia de *Mycoplasma hyorhinis*. como único agente hallado en los pulmones enviados a laboratorio de cerdos de 7-8 semanas de vida, así como su elevada concentración en los pulmones de cerdos sacrificados de 9-10 semanas de vida confirman su implicación directa en los casos de neumonía.
- La existencia del agente en articulación confirma la septicemia de la bacteria y, por tanto, la implicación directa del mismo en los casos de artritis.
- El uso estratégico de antibióticos puede ayudar a reducir la presión de infección en los momentos de mayor riesgo, pero siempre hemos de tener en cuenta que su uso excesivo puede interferir en el desarrollo adecuado de la respuesta inmunitaria del lechón. ■

IMÁGEN 9 Medición niveles de CO2 en primera semana.

IMÁGEN 10 Medición niveles de NH3 en primera semana.