Uso del examen anatomopatológico en el diagnóstico de casos de desmedro porcino

MARTA ARRIETA[1] Y JOAQUIM SEGALÉS[1,2].
[1]Servei de Diagnòstic de Patologia Veterinària (SDPV), Departament de Sanitat i Anatomia Animals, Facultat de Veterinària, UAB, Bellaterra, Barcelona.
[2]UAB, Centre de Recerca en Sanitat Animal (CReSA, IRTA-UAB), Campus de la Universitat Autònoma de Barcelona.

RESUMEN

El término "desmedro" hace referencia a un conjunto de manifestaciones clínicas como son la debilidad, pérdida de peso y retraso en el crecimiento. Es un síndrome que aparece en numerosas enfermedades infecciosas y no infecciosas y, para su diagnóstico, el estudio anatomopatológico es una de las herramientas clave, que puede complementarse con técnicas especiales e inmunuhistoquímicas en tejidos, así como con técnicas de biología molecular. En este trabajo, se revisan los aspectos fundamentales del diagnóstico patológico de tres enfermedades víricas que comúnmente cursan con desmedro: el síndrome reproductivo y respiratorio porcino (SRRP), la circovirosis porcina (CP) y la gripe porcina.

Palabras clave: Desmedro, histología, neumonía intersticial, virus.

INTRODUCCIÓN

"Desmedro" es un término clínico que hace referencia a un conjunto de signos clínicos que incluye debilidad, pérdida de peso y retraso en el crecimiento, que pueden corresponder a múltiples causas infecciosas

TABLA 1

Principales enfermedades y agentes infecciosos causantes de desmedro según sistemas afectados.

Agentes	Respiratorio	Digestivo	Nervioso
Víricos	SRRP*, Gripe porcina, CP**	Diarrea epidémica porcina, Gastroenteritis transmisible porcina, Infecciones por Rotavirus, CP	Encefalomielitis hemaglutinante
Bacterianos	Neumonía enzoótica, Pleuroneumonía porcina, Pasteurellosis	Enteropatía proliferativa porcina, Salmonelosis, Colibacilosis	
Parasitarios	*Ascaris suum, Metastrongylus spp.*	*Cystoisospora suis, Strongyloides spp, Ascaris suum.*	

SRRP, síndrome respiratorio y reproductivo porcino; ****CP**, circovirosis porcina.

(Tabla 1), que en ocasiones pueden combinarse, o no infecciosas. Para llegar a un diagnóstico definitivo, y así poder tratar/prevenir de forma adecuada, se recomienda la realización de un estudio anatomopatológico así como otras pruebas laboratoriales.

También existen casos de desmedro menos frecuentes de causa desconocida como aquellos en los que se describe como única alteración una vacuolización del neurópilo cerebral de los lechones, o como el Síndrome del Fallo de Desarrollo Peridestete (PFTS, por sus siglas en inglés). De la primera condición patológica se conoce muy poco, afecta a cerdos entre 4-7 semanas de vida y se sabe que el cuadro responde al tratamiento preventivo con complejo vitamínico/mineral *(Segalés et al., 2018).* Por otro lado, el PFTS es un síndrome caracterizado por anorexia y debilidad progresiva de lechones destetados aparentemente sanos entre las semanas 2-3 de transición, el cual ha sido relacionado con predisposición genética *(Ramis et al., 2015).* Las lesiones presentes en casos de PFTS son atrofia del timo, rinitis catarral, gastritis superficial, y atrofia y fusión de vellosidades intestinales, lesiones poco específicas en términos generales *(Segalés et al., 2012).*

Debido a que la mayor parte de los casos de desmedro se asocian a enfermedades infecciosas, el objetivo de este artículo es exponer las nociones básicas para el diagnóstico de tres entidades clínicas respiratorias de origen vírico asociadas con cuadros clínicos de desmedro y relacionar su patogenia con la toma de muestras y su evaluación patológica.

DIAGNÓSTICO ANATOMOPATOLÓGICO

1. Síndrome reproductivo y respiratorio porcino (SRRP)

El virus del SRRP pertenece al género Arterivirus (virus ARN) y su transmisión puede ser horizontal o vertical. Tras la exposición, la replicación viral se produce en los macrófagos de zonas de entrada (básicamente tonsilas) y se extiende rápidamente a órganos linfoides, y pulmones vía sanguínea *(Zimmerman et al., 2019).*

• **Signos clínicos y lesiones macroscópicas:** Los fallos reproductivos (abortos, nacidos muertos y mortalidad predestete) suelen ser los problemas iniciales en las granjas afectadas por esta enfermedad. La forma respiratoria, generalmente visible posteriormente a la forma reproductiva, se caracteriza por anorexia y letargia con posible fiebre en cualquier fase de la producción. En la necropsia de cerdos afectados con problemas respiratorios y desmedro, los pulmones se encuentran voluminosos, con falta de colapso y posibles áreas de oscurecimiento multifocales (patrón "lobulillar") *(Figura 1).*

• **Toma de muestras:** Siempre se recomienda tomar muestras de animales afectados en su forma aguda, con lo que deberían seleccionarse animales con pocos días de evolución clínica. Las muestras básicas a tomar durante las necropsias serían pulmón (lóbulos apicales y medios básicamente) y linfonodos.

- Pulmón: Los septos alveolares se encuentran engrosados por una infiltración de células inflamatorias mononucleares que ocupan el intersticio, es decir, espacio entre los vasos sanguíneos y las células epiteliales del pulmón *(Figura 2).* Estas células también se pueden observar en las luces alveolares, y los neumocitos que las revisten pueden encontrarse hiperplásicos. El tejido linfoide asociado a bronquiolos (BALT) puede encontrarse activado. La lesión puede ser multifocal, afectando con distinta gravedad lobulillos próximos, o difusa.

- Órganos linfoides: Al afectar a las células del sistema inmune, estos órganos podrán presentar una inflamación granulomatosa, linfocitos blásticos y células ma-

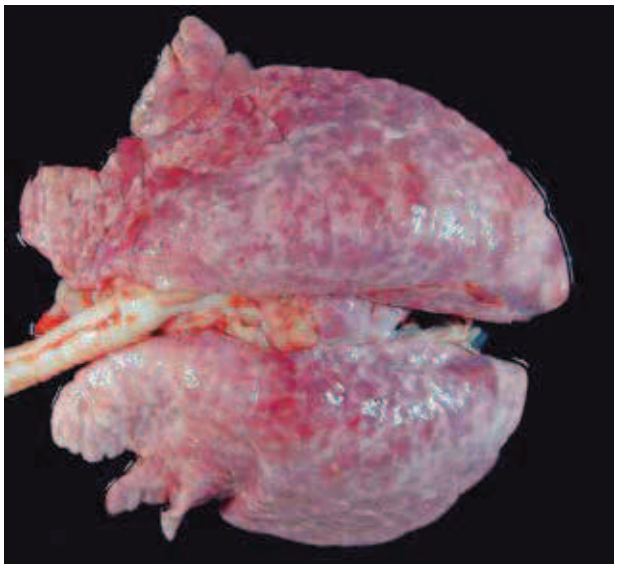

Figura 1. Neumonía intersticial compatible con SRRP, CP o coinfección de ambas.

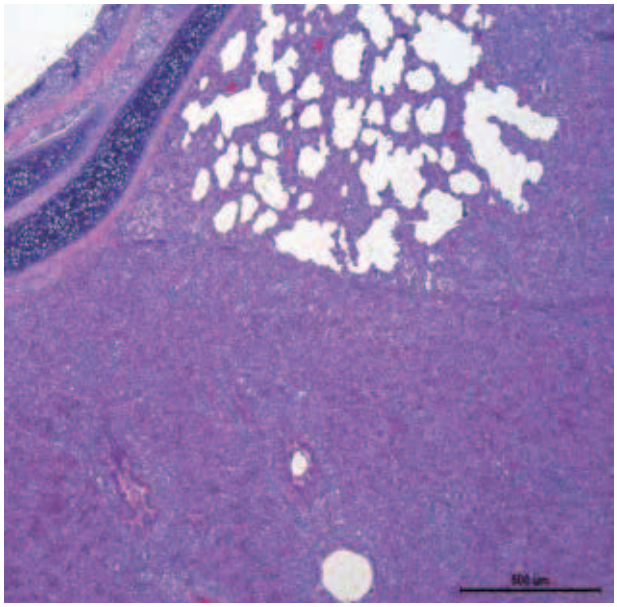

Figura 2. Pulmón de un cerdo afectado por el SRRP. Neumonía intersticial. Tinción de hematoxilina-eosina (H&E).

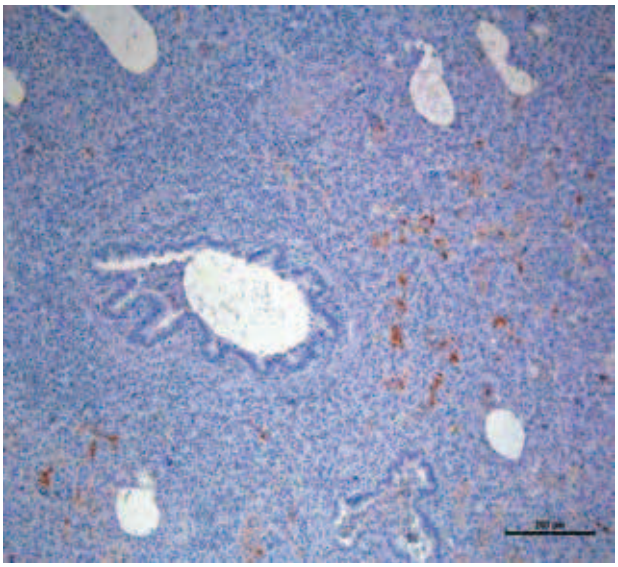

Figura 3. Pulmón de un cerdo afectado por el SRRP. Macrófagos pulmonares positivos (coloración marrón) a IHQ para la detección del virus del SRRP (Contratinción de hematoxilina).

crofágicas. No obstante, no es una lesión inequívoca de la infección por este virus, por lo que se recomienda en todos los casos remitir pulmón de animales afectados.

• **Otras pruebas laboratoriales:** la inmunohistoquímica (IHQ) es una prueba colorimétrica altamente específica (aunque relativamente poco sensible) que detecta antígenos concretos en muestras de tejido. La IHQ frente al virus del SRRP muestra positividad sobre todo en macrófagos pulmonares *(Figura 3)*, y en menor medida de linfonodos. También se recomienda realizar una PCR o PCR cuantitativa en tejido pulmonar, dado que aumenta la sensibilidad del diagnóstico, en las ocasiones en las que la infección no se encuentra en su fase más aguda.

2. Circovirosis Porcina (CP)

El Circovirus porcino tipo 2 (PCV-2), un virus ADN de cadena simple circular, es el agente etiológico de la CP, así como de problemas reproductivos, y también asociado al síndrome de dermatitis y nefropatía porcino (SDNP). Tras la infección, el virus se replica inicialmente en células endoteliales y epiteliales, y tras la viremia se disemina en el organismo, localizándose básicamente en macrófagos. Los síntomas de la CP se manifiestan a partir del mes de vida, con mayor énfasis entre los 2 y 4 meses de vida *(Segalés et al., 2019)*.

• **Signos clínicos y lesiones macroscópicas:** Retraso en el crecimiento, pelo hirsuto, disnea, diarreas, atrofia de timo y linfadenopatía generalizada (puede ser atrófica en casos crónicos), y pulmones con falta de colapso y potencial patrón lobulillar *(Figura 1)*.

• **Toma de muestras:** Se recomienda tomar muestras de animales dentro de la primera semana de afectación clínica, ya que se considera una enfermedad crónica, y en esa fase los animales se encontrarían en una fase aguda-subaguda del proceso. Las muestras más adecuadas para el diagnóstico histopatológico son órganos linfoides (bazo, linfonodos, tonsila) y pulmón.

- Pulmón: El patrón histológico es el de una neumonía intersticial, anteriormente descrita, en la que en ocasiones pueden formarse sincitios (fusión de varias células de origen macrofágico), y en raras ocasiones se observan cuerpos de inclusión víricos en el citoplasma de macrófagos situados en un BALT. Este último puede presentar una marcada depleción linfocitaria.

- Órganos linfoides: Al ser un virus inmunosupresor, estos órganos podrán presentar una depleción linfocitaria con una sustitución de macrófagos y linfocitos blásticos

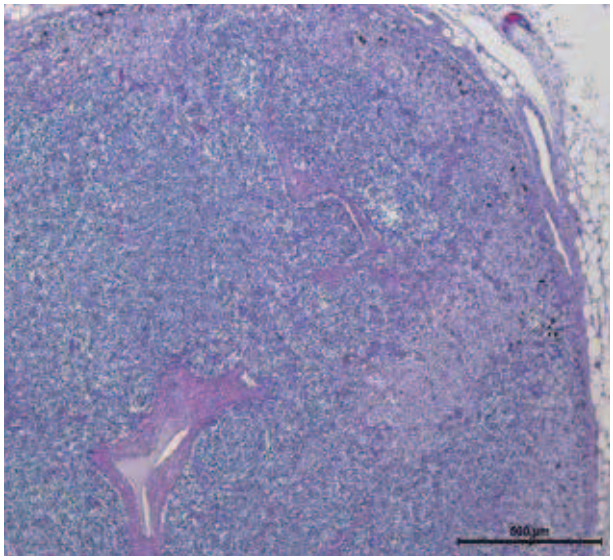

Figura 4. Linfonodo de un cerdo afectado por CP. Intensa depleción linfocitaria (H&E).

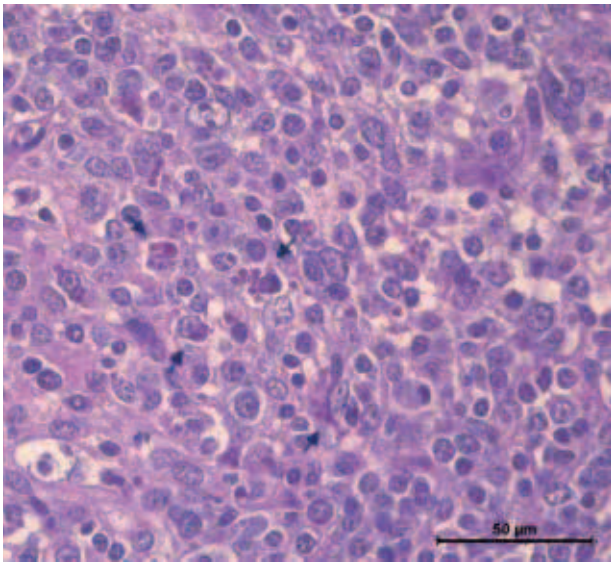

Figura 5. Linfonodo de un cerdo afectado por CP. Cuerpos de inclusión intracitoplasmáticos (flechas) (H&E).

(inflamación granulomatosa) *(Figura 4),* en los que ocasionalmente pueden encontrarse cuerpos de inclusión intracitoplasmáticos, anfófilos y de tamaño variable (botrioides), *(Figura 5)*.

• **Otras pruebas laboratoriales:** El diagnóstico definitivo de CP incluye la presencia de lesiones histológicas características en órganos linfoides conjuntamente con la detección de PCV-2 en los tejidos. Por ello se recomienda el uso de técnicas que permiten la detección del virus en las lesiones, como sería la IHQ. A través de esta técnica se observa antígeno vírico en el citoplasma de macrófagos en linfonodos y, en menor medida, en pulmón (*Figura 6*). Las técnicas de PCR cuantitativas se consideran orientativas, pero no permiten establecer un diagnóstico inequívoco de enfermedad.

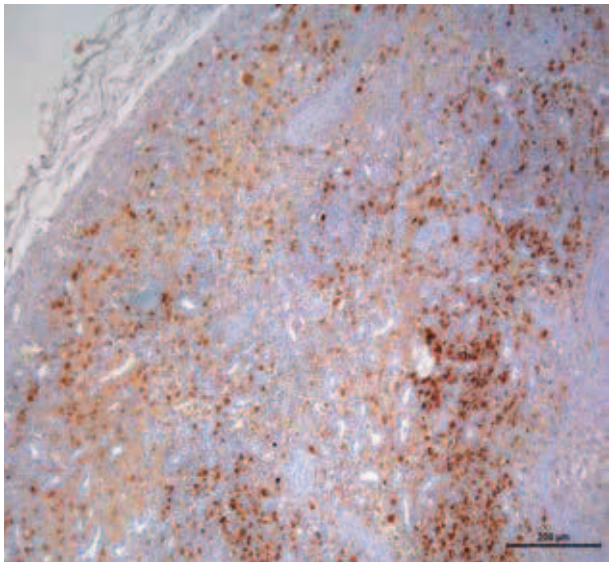

Figura 6. Linfonodo de un cerdo afectado por CP. Macrófagos positivos (coloración marrón) a IHQ de PCV2 (contratinción de hematoxilina).

3. Gripe Porcina

El agente causal de la gripe porcina, enfermedad zoonótica, es el virus de la influenza A, que incluye distintos subtipos de virus ARN. Tras el contacto directo y mediante vía aerógena, el virus se replica en células epiteliales del aparato respiratorio. También puede producir infertilidad, abortos y mortinatos, asociados a las fiebres elevadas que puede causar en cerdas gestantes. Las alteraciones respiratorias aparecen a partir de las dos semanas de vida *(Van Reeth et al., 2019)*.

• **Signos clínicos y lesiones:** Anorexia, apatía, taquipnea y tos. En la necropsia se pueden observar los linfonodos mediastínicos ligeramente aumentados de tamaño así como una consolidación pulmonar multifocal, principalmente en lóbulos apicales y medios, y en menor medida de los diafragmáticos *(Figura 7)*.

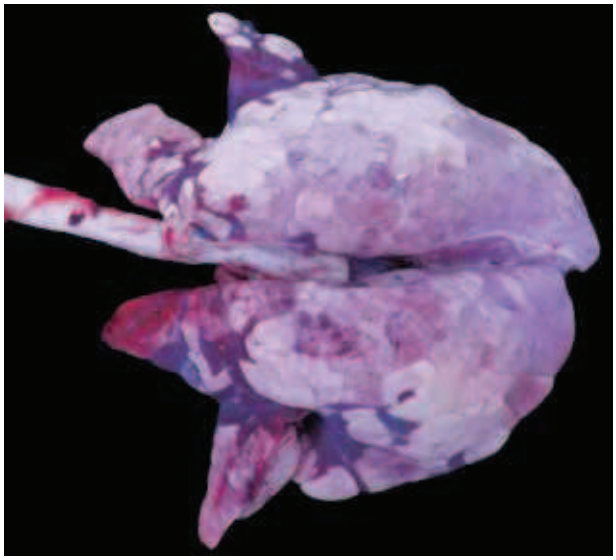

Figura 7. Neumonía bronqiolo-intersticial compatible con gripe porcina. Consolidación de lóbulos craneales.

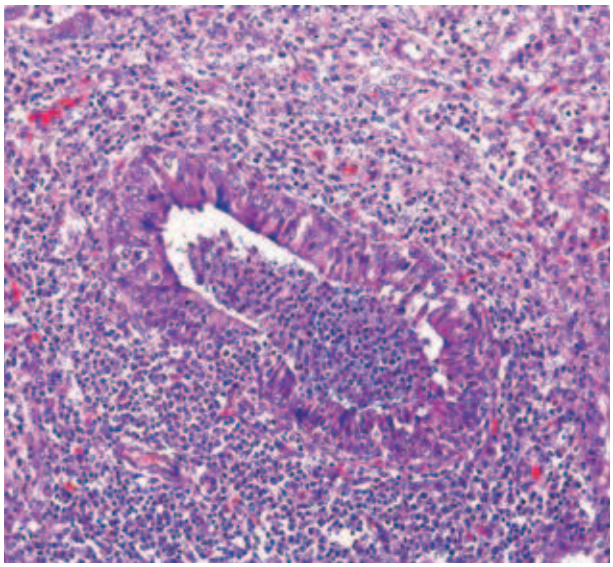

Figura 8. Bronquiolo de un cerdo afectado por gripe porcina. Bronquiolitis con neutrófilos obstruyendo la luz (H&E).

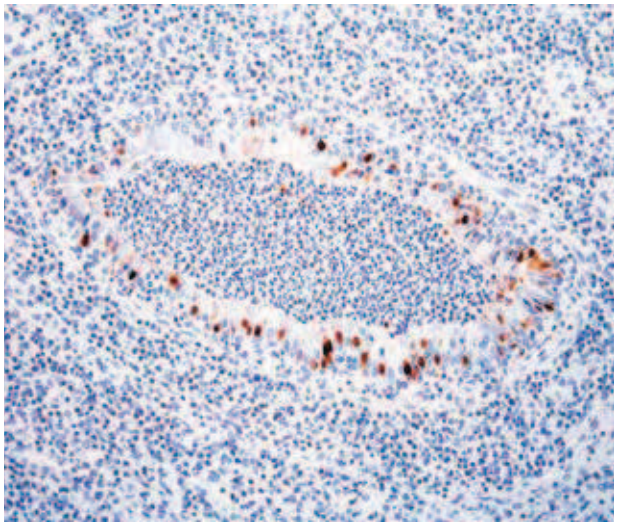

Figura 9. Bronquiolo de un cerdo afectado por gripe porcina. Células epiteliales y macrofágicas positivas a IHQ de SIV (contratinción de hematoxilina).

• **Toma de muestras:** Se recomienda tomar muestras de pulmón afectado, idealmente de cerdos en la fase más aguda del proceso, dado que el virus de la influenza se encuentra en el pulmón durante un período muy corto (3-6 días).

- Pulmón: Debido a la difusión aerógena, las primeras alteraciones posibles son necrosis y descamación del epitelio bronquial o bronquiolar, que ocupan las luces junto con células inflamatorias (linfocitos, células plasmáticas y neutrófilos) produciendo bronquitis y bronquiolitis. Más tarde, también se observan células inflamatorias mononucleares a nivel peribronquial y perivascular *(Figura 8)*.

• **Otras pruebas laboratoriales:** La IHQ permite la detección de antígeno vírico asociado a las lesiones. Es una prueba muy específica, mostrando marcaje nuclear de epitelio bronquial, bronquiolar y macrófagos alveolares *(Figura 9)*, pero es una técnica poco sensible. Por lo que se recomienda también el uso de la RT-PCR para detectar genoma del virus en muestras de pulmón.

CONCLUSIONES

En las ocasiones en las que los síntomas clínicos no son suficientes para realizar un diagnóstico definitivo de la causa de desmedro es fundamental realizar necropsias y otras pruebas laboratoriales. Aún así, las lesiones macroscópicas pueden no ser suficientemente específicas *(Tabla 2)*. Además, en la mayoría de los casos pueden existir coinfecciones víricas o infecciones bacterianas secundarias, por lo que es necesario enviar muestras al laboratorio para realizar un análisis histológico y de inmunohistoquímica, así como otras técnicas que permitan la detección del agente/s etiológico/s.

BIBLIOGRAFÍA

- Ramis G, Marco E, Magaña V, González-Contreras P, Swierczynski G, Abellaneda JM, Sáez-Acosta A, Mrowiec A, Pallarés FJ. Evidence that periweaning failure-to-thrive syndrome (PFTS) has a genetic predisposition. *Vet Rec.* 2015 Jun;176(23)596.
- Segalés J, Martínez J, Vidal E, Kekarainen T, Bragulat J, Quintilla C, Finestra A. Periweaning failure to thrive in pigs in Spain. *Vet Rec* 2012; May; 170(19): 499.
- Segalés J, Domingo M, Cuvertoret M, López C, Canturri A, Vidal E. Porcine forebrain vacuolization: a novel condition of swine associated with wasting? 2018. En ESPHM. Barcelona.
- Segalés J, Allan GM, Domingo M. Circoviruses. Diseases of Swine. 11ª ed. Wiley: Hoboken, USA; 2019: 473-87.
- Van Reeth K, Vincent AL. Influenza Viruses. Diseases of Swine. 11ª ed. Wiley: Hoboken, USA; 2019: 576-93.
- Zimmerman J J, et al. Porcine Reproductive and Respiratory Syndrome Viruses (Porcine Arteriviruses). Diseases of Swine 11ª ed. Wiley Blackwell: Hoboken; USA 2019: 685-708.

TABLA 2

Aspectos diferenciales en lesiones asociadas al SRRP, CP y gripe porcina.

	SRRP	CP	GRIPE PORCINA
Macroscopía	Ausencia de colapso pulmonar; potencial edema intersticial y patrón lobulillar	Ausencia de colapso pulmonar; potencial edema intersticial y patrón lobulillar	Consolidación pulmonar cráneo-ventral multifocal
Células diana	Macrófagos	Endoteliales, epiteliales y macrófagos	Epiteliales
Neumonía	Intersticial	Intersticial	Bronquiolo-intersticial
Tejido Linfoide	Activación	Depleción	Ligera activación, a nivel local (linfonodos traqueo-bronquiales)
Cuerpos de inclusión	No	Si	No
IHQ	Macrófagos	Macrófagos	Epiteliales de vías aéreas y macrófagos